Aus der Pathologischen Abteilung des Städtischen Krankenhauses
Berlin - Reinickendorf
Direktor: Dr. Rheindorf.

Ein Fall von örtlicher Trichinose in der Zunge mit ausgedehnter Geschwürsbildung und Zerstörung der Epiglottis

Inaugural-Dissertation

zur Erlangung der medizinischen Doktorwürde an der Friedrich-Wilhelms-Universität zu Berlin

vorgelegt von

Erich Weber

aus Berlin-Wilmersdorf

Tag der Promotion: 10. 11. 1932.

E. Schmidt, Berlin NW 7, Marienstr. 11.

111

Gedruckt mit Genehmigung
der
medizinischen Fakultät der Friedrich-Wilhelms-Universität Berlin

---

Dekan: Prof. Dr. Gocht
Referent: Geh. Rat Prof. Dr. His

R. UNIV. BIBLIOTHEEK LEIDEN

Am 9. März 1927 wurde die Patientin Anna Fort, 50 Jahre alt, auf der chirurgischen Abteilung des Reinickendorfer Krankenhauses aufgenommen. Seit November 1926 ist die Patientin krank. Sie hatte zuerst Ohrenschmerzen, bald darauf Halsschmerzen und erhebliche Schluckbeschwerden, so daß die Patientin durch die ungenügende Nahrungsaufnahme sehr herunterkam.

Die Patientin wurde hier auf der chirurgischen Abteilung fast 3 Monate ohne wesentliche Besserung ihres Zustandes behandelt. Bei der Aufnahme betrug das Gewicht der Patientin 46,5 kg und ging bis auf 37 kg zurück.

Am 7. 4. 27 tritt plötzlich beim Aufstehen der Exitus ein, ohne daß die Patientin vorher besondere Erscheinungen, Atembeschwerden oder dergleichen gehabt hätte! Der Fall ist sowohl klinisch als auch in pathologisch-anatomischer Hinsicht interessant.

Ich lasse zunächst die Krankengeschichte, für deren Ueberlassung ich hiermit Herrn Direktor Dr. Kleinschmidt meinen Dank ausspreche und anschließend den pathol.-anatomischen Befund von Herrn Prosektor Dr. Rheindorf folgen:

2799. 9. 3. 27.

Anna Fort geb. 22. 7. 77, † 7. 6. 27.

Anamnese: Patientin hat in ihrer Jugend keine ernsteren Erkrankungen durchgemacht. Vor 11 Jahren hatte sie an der linken Gesäßbacke einen großen Furunkel, der gespalten wurde. Seit 10 Jahren besteht Menopause. Anfang November 1926 bekam Pat. heftige Ohrenschmerzen, zuerst im linken, dann im rechten Ohr. Es war damals ein etwa haselnußgroßes, Schmerzhaftes Drüsenpaket hinter dem rechten Ohr fühlbar. Zur gleichen Zeit stellten sich Schluckbeschwerden und Halsschmerzen ein, so daß Patientin von der Zeit an sich nur noch durch flüssige und breiige Kost ernähren konnte. Auf Behandlung mit heißen und kalten Umschlägen und Einreibungen gingen die Beschwerden nicht zurück, vielmehr trat vor 14 Tagen eine starke Schwellung der Zunge, der Zungenwurzel und des Mundbodens auf, die das Schlucken noch mehr behinderten. Seit mehreren Tagen bemerkte Patientin eine gut kirschkerngroße Anschwellung unter dem rechten Kieferbogen. Da die Schmerzen sich steigerten und die Nahrungsaufnahme immer schwieriger wurde, suchte sie das Krkh. auf.

Befund: Kleine schmächtige Frau in mäßigem Ernährungszustand. Haut und sichtbare Schleimhaut mäßig durchblutet.

Hals- und Rachenorgane: Die rechte glandula submaxillaris ist bis gut Kirschgröße angeschwollen und druckschmerzhaft. Die ggl. auriculares posteriores dextr. sind deutlich als Drüsenpakete von mittelharter Consistenz und Pflaumengröße, jedoch nicht schmerzhaft abzutasten. Die ganze regio suprahyoidea ist starr infiltriert und druckschmerzhaft. Der Mund kann nur etwas geöffnet werden. Die Zunge, besonders die rechte Zungenhälfte ist stark geschwollen. Die starken Rachenmandeln sind gerötet und verengern stark den Aditus pharyngis. Bei der Abtastung zeigen sie eine harte Consistenz. Die laryngoskopische Untersuchung ergibt starke Rötung von Larynx und Trachealschleimhaut, Oedem beider Stimmbänder und der aryepiglottischen Falten.

Puls: regelmäßig, schwach gefüllt, 80.

Temperatur: 37,1

Thorax: o. B.

Cor.: o. B.

Pulmones: o. B.

Abdomen: o. B.

Extremitäten: Die linke Gesäßhälfte zeigt eine etwas eingezogene, 20 cm lange, reizlose, senkrechtverlaufende Operationsnarbe.

Nervensystem: o. B.

Urin: Reaktion neutral, E. — Z. —.

Behandlung und Verlauf: Bettruhe, feuchter Verband, Antipyretica.

11. 3. Pat. klagt über reißende Schmerzen im rechten Ohr. Sie kann nur flüssige Speisen schlucken.

16. 3. Trotz Verbände mit Jodkali-Salbe kein Abnehmen der Schwellung Pat. kann kaum sprechen.

18. 3. Röntgenaufnahme der Submaxillargegend: o. B.

23. 3. Pat. hat etwas Fieber, die rechte Zungenhälfte ist stark geschwollen. Die rechte Submaxillaris erscheint weicher und kleiner als im Anfang. Dagegen sind die Drüsen am Vordergrund des M. sternocleidomastoidens stärker geschwollen.

24. 3. Digital fühlt man am Zungenrand eine harte Infiltration rechts.

25. 3. Operation: Dir. Kleinschmidt.

Narkose: Revision der Mundhöhle: Infiltration der Zunge weist mehrere knotenförmige Härten auf, am deutlichsten tief am Zungengrunde. An der Zungenoberfläche ist dagegen von Tumor nichts zu erkennen. Mit spitzem Scalpell werden an verschiedenen Stellen mehrere tiefe Einstiche vorgenommen, welche aber nirgens auf Eiter führen. Von weiteren Eingriffen wird vorläufig Abstand genommen.

28. 3. Die Zunge ist vielleicht etwas weniger geschwollen. Pat. klagt immer über kratzendes Gefühl im Halse und über Hustenreiz. Schlucken kann sie nur Flüssigkeiten.

1. 4. Pat. macht einen elenden Eindruck. Die rechte Submaxillaris und die dahinter gelegenen Lymphknoten sind bretthart, stark vergrößert und leicht schmerzhaft, dabei mit der Umgebung verbacken.

4. 4. Pat. hustet heute etwas Blut. Es wird Exstirpation der Drüsen zur histol. Untersuchung beschlossen.

4. 4. Operation: Dir. Kleinschmidt:

I. Schnitt unterhalb des rechten Kieferrandes. Freilegung der Glandula Submaxillaris. Sie ist erheblich vergrößert und etwas starrer wie normal. Sie wird exstirpiert; lateral von ihr am Kieferwinkel liegt eine harte, kirschgroße Drüse, welche nunmehr estirpiert wird. Dabei kommt man in eine mandelgroße, mit seröser Flüssigkeit gefüllte Höhle, deren Wandung mit brüchigen, aber starren Gewebsbröckeln ausgefüllt ist. Das ganze sieht carcinomverdächtig aus. Drüsenkapsel intensiv mit der Umgebung verwachsen.

II. Tracheotomia superior. Einlegung einer Kanüle. Einige Hautnähte.

5. 4. An Stat. VII. Die Submaxillaris der Pat. Frau Fort zeigt mikrosk. keinerlei Anhaltspunkte für Carcinom. Sie zeigt neben geringem Oedem normale Verhältnisse. Das beiligende andere Stück zeigt stark bindegewebig induriertes Fettgewebe. In dem untersuchten Schnitt bestand keinerlei Anhaltspunkt für Carcinom. (Rhdf.)

6. 4. Pat. atmet gut durch die Kanüle. Sie hat eine ziemlich starke Tracheitis.

11. 4. Stöpselung der Kanüle. Atmung durch den Mund unbehindert. Die Zunge erscheint weniger geschwollen. Patientin kann leichte Breinahrung zu sich nehmen.

16. 4. Pat. klagt über heftige Kopfschmerzen. Zur Stunde Status idem.

21. 4. Pat. steht etwas auf. Die Narbe am rechten Hals ist glatt verheilt. Im Pharynx rechts neben dem Zungengrund fühlt man eine höckrige, harte Induration mit dem eingeführten Finger.

1. 5. Dauernd starke Kopfschmerzen. Die Tracheotomiewunde ist fest verschlossen, Atmung unbehindert.

12. 5. Erneute Bestrahlung: 100% auf die linke Halsseite.

14. 5. Kollapsähnliche Zustände nach der Bestrahlung, so daß die Pat. weitere Bestrahlungen zunächst ablehnt.

20. 5. Hat sich wieder etwas erholt, kann jedoch nur flüssige Speisen genießen.

28. 5. Der Tumor in der Submaxillarisgegend erweicht deutlich. Die Beschwerden beim Speisengenießen sind jedoch unverändert. Eigentliche Atembeschwerden bestehen nicht.

2. 6. Punktion der erweichten Drüsen: Klares, dickflüssiges Serum. Essigprobe ergibt sehr hohen Eiweißgehalt. Bakteriologisch: steril. Laryngoskopie: Die Glossitis ist geringer. Man sieht an Stelle der fehlenden Epiglottis ein grünlich belegtes Ulcus mit aufgeworfenen Rändern, welches immer wieder Zweifel an der Diagnose „Ca" aufkommen läßt.

7. 6. 27. Ohne besondere Erscheinungen (Atembeschwerden oder dergl.) tritt plötzlich beim Aufstehen zur Toilette der Exitus ein.

Dr. Rödel

Puls und Temperatur waren im allgemeinen normal. Vom 23. 3. bis 25. 3. hatte Pat. Temperaturen bis 38,4. Nach der Operation am 4. 4. betrug die Temperatur vom 5. 4. bis 10. 4. um 38 am 6. 4. sogar 38,8, der Puls war während dieser Zeit durchschnittlich um 100. Am 27. 5. hatte Pat. Temp. 38, Puls 90.

Pathologisch-anatomische Diagnose:

Fünfmarkstückgroßes, unregelmäßig gestaltetes, carcinomatöses (?) Geschwür des Zungengrundes mit totaler Zerstörung der Epiglottis. Braune Atrophie des Herzmuskels mit starker Schwielenbildung in den Papillarmuskeln und starker Adipositas cordis. (Das Fettpolster, rechts mehr unter dem Epicard ist bis 2 cm dick). Lungenenphysem. Allgem. Cachexie und Anämie, kleinerbsengroßer kalkig käsiger Herd in der rechten Lungenspitze. Starke Kotanstauung im Dickdarm. (Mehrere bis pfirsichgroße, harte Kotballen).

Starke Verknöcherung der Knorpel der beiden ersten Rippen. Frischere Operationsnarbe rechts am Halse.

Mikrosk.: zeigt das Ulcus zahlreiche in Kapseln liegende, kleine Nematoden vom Aussehen der Trichinen, deren genaue Bestimmung noch gemacht werden muß, da eine derartige isolierte starke Zungentrichinose unwahrscheinlich ist und für alle Trichinosis klinisch jeder Anhaltspunkt fehlt. Offenbar sind die Nematoden die Erreger der Ulceration. An einigen Stellen erhebliche Epithelwucherungen, die auch schon in die Tiefe gehen und den Eindruck eines beginnenden Krebses machen. Offenbar praecarcinomatöse Epithelwucherungen an einem durch Nematoden verursachten Ulcus.

Leiche einer Frau in schlechtem E. Z. An der rechten Halsseite eine frische Operationsnarbe.

Halsorgane: Am Zungengrund findet sich eine ca. fünfmarkstückgroße, 2—3 mm tiefe Ulceration, die auf den Kehlkopf übergreift. Der Kehldeckel ist völlig zerstört. Der Grund des Geschwüres ist mißfarbig, gelblich-schwärzlich. Beim Einschneiden ist das Gewebe grau-glasig ziemlich derb mit kleinen flecken- und streifenförmigen, gelblichen Einlagerungen. Der Kehlkopf ist, abgesehen von der Zerstörung des Kehldeckels, ohne Veränderungen.

Lungen lufthaltig, stark gebläht. Alveolen groß.

Herz faustgroß mit stark entwickeltem epicardialem Fettpolster, von bräunlicher Farbe. Klappen intakt.

Milz von regulärer Größe.

Die übrigen Organe ohne Besonderheiten.

Im Dickdarm reichlich auffallend große, harte Kotballen.

Klinisch ist in diesem Falle zunächst sehr interessant, daß die Pat. sich niemals verschluckte und daß die Speisen bei dem völligen Defekt der Epiglottis, der sicher schon einige Zeit bestand, immer den richtigen Weg fanden. Allerdings

nahm die Patientin nur flüssige, höchstens breiige Nahrung langsam und mit großer Vorsicht zu sich, aber daß die Patientin sich bei diesem Zustande niemals verschluckte, ist immerhin sehr bemerkenswert. Es ist anzunehmen, daß die Patientin durch das allmähliche Entstehen des Epiglottisdefektes die Fähigkeit erwarb, beim Schlucken die Schlundmuskulatur teilweise zu kontrahieren und dadurch dann den Larynxeingang zu verlegen. Wahrscheinlich ist es auch durch das Ulcus am Zungengrunde zu einem entzündlichen Oedem um den Larynxeingang herum gekommen, das mit dazu beitrug, die fehlende Epiglottis beim Schuckakt zu ersetzen (dieses Oedem war allerdings bei der Sektion nicht mehr nachweisbar).

Wie ist es nun zu dem Defekt der Epiglottis gekommen? Es besteht die Möglichkeit, daß die Nematoden sich auch hier in der Epiglottis angesiedelt hatten und so direkt, vielleicht durch Giftwirkung, die Epiglottis zum Schwund brachten, aber es ist unwahrscheinlich. Sehr viel wahrscheinlicher ist es, daß die Nematoden wohl das Ulcus am Zungengrunde direkt verursachten, aber daß die unmittelbar benachbarte Epiglottis durch sekundäre Infektion und Entzündung des Ulcusgrundes und seiner Umgebung zerstört wurde.

Die Nematoden im Grunde des Ulcus hatten mikroskopisch größte Aehnlichkeit mit Trichinellen. Herr Prosektor Dr. Rheindorf sprach sie auch zunächst als solche an, hatte aber wegen ihrer eigenartigen Lagerung im Bindegewebe und des höchstwahrscheinlich nur lokalen Vorhandenseins im Ulcus Bedenken, sie als Trichinen anzusprechen. Deshalb wurden die mikroskopischen Präparate noch besonderen Nematodenkennern vorgelegt.

Diese Bedenken waren um so berechtigter, als die Pat. früher Artistin in einem Zirkus war, wo sie sich ja sehr leicht mit irgendwelchen besonderen Nematoden-Parasiten hätte infizieren können, die große Aehnlichkeit mit Trichinellen haben.

Außerdem war weder klinisch noch pathologisch-anatomisch ein Anhaltspunkt für Trichinose vorhanden.

Die Patientin hatte niemals irgendwelche Darmerscheinungen, Muskelmüdigkeit oder Schweißausbrüche. Auch der Sektionsbefund lenkte in keiner Weise auf Trichinose hin. Die Pleura und das Pericard waren unverändert, ebenso waren

die Gelenke intakt. Die Milz war von regulärer Größe, der Darm war nicht gerötet. —

Aus allen diesen Gründen wies zunächst nichts auf Trichinose hin.

Herr Prof. Wülker vom Zoolog. Institut der Universität Frankfurt und Prof. Colin ehem. am Zoolog. Institut der Universität Berlin, denen Herr Prosektor Dr. Rheindorf die mikroskopischen Präparate aus dem Ulcus am Zungengrunde vorlegte, sprachen die Nematoden als Trichinellen an.

Hieraus ergibt sich die zweite interessante klinische Tatsache: Es handelt sich um eine Trichinose, die, abgesehen von den zu den Ohren ausstrahlenden Schmerzen, direkt überhaupt keine Erscheinungen gemacht hat und höchstwahrscheinlich örtlich ist.

Die Ohrenschmerzen stellen bei der Lokalisation eines Geschwüres an dieser Stelle nichts außergewöhnliches dar. Sie sind ganz gut als lokale Reizwirkungen zu erklären infolge des Geschwüres, das ja durch seinen lenkozytären Belag als sekundärer Entzündungsherd anzusprechen ist. Die oben besprochene Oedembildung um den Larynxeingang ist bei der Größe des Ulcus wohl als entzündliches Oedem anzusehen.

Da es sich im Grunde des Geschwürs um die Anwesenheit von Trichinellen handelt, so wäre vielleicht daran zu denken, daß auch diese zur Oedembildung beigetragen haben, weil in der Umgebung jeder einzelnen Muskeltrichinelle immer Oedem zu finden ist. Flury erklärt dies durch die von ihm gefundene Säurebildung der Trichinellen, die eine Quellung der befallenen und der umgebenden Muskelfasern, sowie eine Schädigung der kleinen Gefäße bedingt. In diesem Falle wird das Oedem aber, schon wegen seiner Ausdehnung, wohl als entzündliches Oedem aufzufassen sein.

Das allgemeine Oedem der an Trichinose leidenden Kranken erklärt Gruber durch nucleo-proteide Substanzen, welche von den chemisch veränderten Muskeln an das Blut abgegeben werden.

Es erhebt sich nun die Frage, wie es zu so einer örtlichen Trichinose der Zunge kommen kann. Zur Klärung dieser Frage werde ich zunächst auf die Möglichkeit der Trichinelleninfektion überhaupt eingehen und verweise hier besonders auf die neueren

Untersuchungen von R. Doerr und A. Stähelin.

Stähelin referiert in seiner Arbeit: „Studien über den Mechanismus der Trichinelleninfektion" die Ausführungen über organotrope Vorgänge von Doerr: „Doerr unterscheidet scharf zwei Phasen organotroper Prozesse:

1. Die Einwanderung der Parasiten in das empfängliche Wirtsgewebe, die man — wenn sie elektiven Charakter besitzt — als Organotaxis bezeichnen kann, und

2. Die Ansiedlung und Entwicklung (bzw. Vermehrung) der Parasiten in diesen Geweben, die elektive Organocolie.

Diese beiden Phasen sind bis zu einem gewissen Grade voneinander abhängig. Es muß zwar jeder Ansiedlung von Parasiten in einem bestimmten Gewebe (Organ) eine Einwanderung vorausgehen; die Umkehrung ist aber keinesfalls richtig, d. h., es muß sich nicht an jede Einwanderung eine Ansiedlung, ein lokales Haften und eine Weiterentwicklung der Parasiten anschließen."

Stähelin wendet nun diese Begriffe auf die muskuläre Trichinelleninfektion an und führt aus, daß es also zwei Infektionsmöglichkeiten gäbe:

1. „Die Jungtrichinellen verlassen die Blutbahn durch wahlloses Durchbohren der Kapillaren in den verschiedensten Organen, gehen aber überall zugrunde, mit Ausnahme in den quergestreiften Muskeln, wo sie sich gut fortentwickeln.

2. Die zirkulierenden Jungtrichinellen durchbohren die Kapillaren, durch chemotaktischen Reiz veranlaßt, nur in den quergestreiften Muskeln, weil sie hier die zu ihrer sehr schnellen Entwicklung nötige Menge Glykogen vorfinden."

Diese letztere Art der Invasion, also das Bestehen einer Chemotaxis in der quergestreiften Muskulatur für die Jungtrichinellen nahm Stäubli schon im Jahre 1909 an. Doerr vertritt sogar die Ansicht, daß die Trichinellen, wenn sie in andere Gewebe als in quergestreifte Muskulatur eingeschwemmt werden, sich ebenso wie in der Lunge durch die Kapillaren durchzwängten und den Kreislauf wiederholten, bis sie schließlich in einen Muskel geraten.

Auch Stähelin kommt zu dem Schluß, „daß die extramuskuläre Auswanderung ein exzeptionelles Ereignis darstellt — worin

alle kompetenten Autoren übereinstimmen und daß die kreisenden Jungtrichinellen in den Kapillaren der Skelettmuskulatur unter besondere Einflüsse geraten müssen, welche sie zum Austritt aus der Blutbahn nötigen."

Stähelin stellte weiter fest, daß es für jede Wirtsspezies verschieden Muskeln sind, in denen sich die Jungtrichinellen bei genügend starker Infektion besonders zahlreich ansiedeln, oder bei geringer Infektion, ausschließlich in diesen Muskeln ansiedeln. Beim Meerschweinchen z. B. sind solche bevorzugten Muskeln die Masseteren.

Stähelin hat ferner experimentell festgestellt, „daß sich der Unterschied zwischen bevorzugten und verschonten Muskeln akzentuiert, wenn die Zahl der im Blute kreisenden und aus demselben auswandernden Trichinellen nur gering ist."

Beim Menschen sind die bevorzugten Muskeln bei der Trichinelleninfektion die Kau-, Augen-, Zungen- und Atemmuskeln. Matthes hebt hervor, daß die Zungenmuskulatur meist stark von Trichinellen infiziert wird. Nach Flury liegt der Grund hierfür im Chemismus des arbeitenden Muskels, während Stäubli diese Tatsache rein mechanisch dadurch erklären will, daß diese Muskeln mehr als andere durchblutet werden.

Aus diesen Ausführungen, dem Sektionsbefund und dem Fehlen jeglicher allgemeiner Symptome bei der Patientin läßt sich mit großer Wahrscheinlichkeit auf eine sehr geringe Trichinelleninfektion schließen. Die Infektion kann nur durch sehr wenige trächtige Trichinellenweibchen hervorgerufen worden sein. Vielleicht ist auch nur ein Weibchen die Ursache für die Infektion gewesen, das ja nach Ansicht der verschiedenen Autoren 200 bis einige 1000 Junge gebären kann. Gruber nimmt an, daß die von Virchow angegebene Zahl von 200 Jungtrichinellen als Nachkommenzahl eines Darmtrichinellenweibchens wohl das richtige träfe. Wenn man diese Umstände in Betracht zieht und besonders auch die oben erwähnte Feststellung Stähelins, daß sich der Unterschied zwischen verschonten und bevorzugten Muskeln bei geringer Infektion akzentuiert, so wird die lokale Trichinose der Patientin in der Zunge durchaus erklärbar. Ob die Trichinose nun rein örtlich ist, oder ob auch noch in anderen Muskeln ganz vereinzelt Trichinellen vorhanden waren, muß offen gelassen werden. Nach

dem klinischen und pathologisch-anatomischen Befunde, sowie nach den Symptomen handelt es sich in diesem Falle praktisch jedenfalls um eine örtliche Trichinose.

Zur mikroskopischen Untersuchung wurde das Ulcus mitsamt beträchtlichen Teilen der umgebenden Zungenmuskulatur entnommen. Die Paraffinschnitte, die im Ulcus senkrecht von der nekrotischen Oberfläche bis tief in die Zungenmuskulatur hineinreichen, zeigen eine nekrotische, stark mit Leukozyten durchsetzte Ulcusoberfläche, die unscharf begrenzt in eine breite Schicht von Bindegewebe übergeht, in der ebenfalls zahlreiche Leukozyten liegen. Zu unterst finden sich wohl erhaltene, unveränderte Muskelfasern, die scharf gegen die Bindegewebeschicht abgegrenzt sind.

Im Bindegewebe liegen ziemlich zahlreich, die meist von zirkulär verlaufenden Bindegewebsfasern umgebenen Trichinellen, die auch teilweise schon eine im Beginn der Verkalkung stehende Kapsel zeigen, woraus sich schließen läßt, daß die Patientin sich vor 4—6 Monaten infiziert hat, da nach dieser Zeit die Verkalkung der Trichinellenkapsel beginnt.

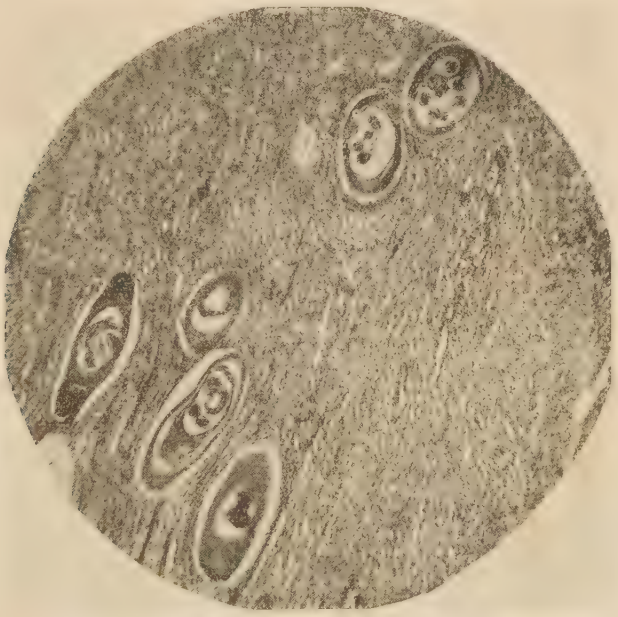

82fache Vergrößerung 6 Durchschnitte von Trichinen in dem bindegewebigen Grunde des Zungengeschwüres. Rechts unten noch ein 7. von dem aber nur ein Teil der leeren Hülse zu sehen ist.

Es sind bis zu 7 Trichinellen in einem Gesichtsfeld bei 82facher Vergrößerung nachweisbar. In der Umgebung der Trichinellen treten die Leukozyten gehäuft auf. Ganz vereinzelt finden sich in der Bindegewebsschicht solide Epithelzapfen.

Die gesamte übrige Zungenmuskulatur zeigt selbst in den verschiedensten Färbungen nicht die geringsten krankhaften Veränderungen, auch keinerlei Trichinose, eine Tatsache, die für eine herdförmige Trichinelleninvasion der Zunge spricht. Denn sonst wäre es doch unerklärlich, daß bei der in der Abbildung wahrnehmbaren überaus starken herdförmigen Trichinelleninvasion im bindegewebigen Ulcus die übrige Zungenmuskulatur, die auf vielen Schnitten untersucht wurde, frei von Trichinellen gefunden wurde.

Auffällig an diesem Befunde ist folgendes:

1. Die Trichinellen liegen in einer reinen Bindegewebsschicht, in der nicht einmal mehr Reste von Muskelfasern vorhanden sind.

Natürlich ist es möglich, daß Reste von Sarkolemmfasern an der Bildung der trichinellenhaltigen Bindegewebsschicht beteiligt sind. Außerdem liegen die Trichinellen hier sehr zahlreich (bis zu 7 in einem Gesichtsfeld bei 82facher Vergrößerung), während sie sonst in der Zungenmuskulatur und auch wahrscheinlich, wie oben besprochen, an allen anderen Stellen fehlen, oder nur ganz vereinzelt vorhanden sein können.

Es ist anzunehmen, daß die Trichinellen durch ihr plötzliches gehäuftes Auftreten an dieser Stelle der Zunge die Muskelfasern durch chemische Wirkung vollkommen aufgelöst und zum Schwund gebracht haben. Der Defekt wurde sofort durch Bindegewebe ersetzt. Nur so ist die merkwürdige Lagerung der Trichinellen im Bindegewebe zu erklären.

2. Das Fehlen jeglicher eosinophiler Zellen, die sonst immer in der Umgebung von Muskeltrichinellen vorhanden sind.

Nach Flury ist die Eosinophilie weniger auf Trichinellenwirkung zurückzuführen, als auf eine Schutzwirkung des eigenen Körpers gegen den durch Trichinellen vergifteten Muskel. Da die Trichinellen ja hier im reinen Bindegewebe liegen, das offenbar weniger der Giftwirkung unterliegt, so ist wohl dadurch das Fehlen der oesinphilen Zellen zu erklären.

3. Die Epithelzapfen, die bis tief in die Bindegewebsschicht hineinreichen.

Ob es sich hier einfach um Epithel handelt, das darum in die Tiefe gewachsen ist, um etwa frühere vorhanden gewesene, kleine, aber tiefe Defekte und Spalten im Ulcus auszukleiden, oder ob es sich schon um praecancroide oder krebsige Wucherungen handelt, ist schwer zu entscheiden. Möglicherweise sind die Epithelwucherungen durch die Trichinellen ausgelöst worden, denn aus der alten Literatur ist ersichtlich, daß Zungenkrebse gerade in der Nachbarschaft von Trichinellenherden entstehen können.

Die Epithelzellen zeigen keine Mitosen und keine besondere Atypie; sie unterscheiden sich in ihrer Anordnung nicht von den atypischen Epithelwucherungen, wie man sie häufig in alten Zahngeschwüren antreffen kann. Nur gehen sie stellenweise schon zapfenförmig in das Gewebe hinein, so daß ihre Abgrenzung gegen beginnenden Krebs schwer ist. Daß die Epithelwucherungen sekundäre sind, geht daraus hervor, daß große Abschnitte völlig frei von ihnen sind.

Es ist möglich, daß diese Epithelwucherungen durch die Trichinellen hervorgerufen wurden, da Fibiger durch seine bahnbrechenden Untersuchungsergebnisse im Jahre 1913 die ätiologischen Beziehungen zwischen Nematoden und Krebsen exakt begründet hat.

Zweifellos sind in diesem Falle die Trichinellen die Ursache für die Entstehung des Ulcus gewesen, das durch seinen Sitz für die Patientin so verhängnisvoll war, da sie ja indirekt an Unterernährung gestorben ist.

Eine ev. Probeexcision aus dem Trichinellen-Ulcus würde also in diesem Falle die Diagnose gesichert und bei Anlegen einer Magenfistel zwecks Ernährung ev. das Leben der Patientin gerettet haben.

Von dieser Seite betrachtet ist der Fall auch in therapeutischer Hinsicht interessant und verdient Beachtung in bezug auf etwa ähnliche vorkommende Fälle. Er dürfte in der bis jetzt bekannten Trichinellenliteratur einzigartig sein. Leichtere, auch nicht erkannte Trichinosefälle kommen übrigens auch bei uns trotz der gesetzlichen „Trichinenschau" hin und wieder vor,

worauf erst kürzlich Adamy in der Münchner Medizinischen Wochenschrift hingewiesen hat.

Diese Erkrankungen werden wahrscheinlich durch Schlachttiere vermittelt, die selbst nur einer geringeren Infektion ausgesetzt waren. Der Fleischbeschauer entnimmt zwar zur Untersuchung mehrere Stücke aus den verschiedensten Muskeln, aber gerade bei einer geringen Infektion ist es gut vorstellbar, daß ihm die Erkrankung des Tieres entgeht.

An dieser Stelle sei es mir gestattet, meinem hochverehrten Lehrer Herrn Prosektor Dr. Rheindorf, Direktor der patholog. Abt. des Städtischen Krankenhauses Berlin-Reinickendorf, für Ueberlassung des Themas und der Mikrophotographie, sowie für wertvolle Anregungen meinen Dank auszusprechen.

Literatur

1. Flury: Beiträge zur Chemie und Toxikologie der Trichinen. Arch. f. exper. Pathol. u. Pharmak. Bd. 73 S. 165. 1913.
2. Flury u. Groll: Stoffwechseluntersuchungen an trichinösen Tieren. Arch. f. exper. Path. u. Pharm. Bd. 73. S. 214. 1913.
3. Gruber: Trichinellen, Trichinose und ihre Abwehr. Ergebnisse der Hygiene, Bakteriologie, Immunitätsforschung u. experm. Therapie. Bd. 8. 1926.
4. Stähelin: Studium über den Mechanismus der Trichinellen-Infektion. Zentralblatt f. Bakteriologie, Parasitenkunde und Infektionskrankheiten. Bd. 105 Heft: 1/3. 1927.
5. Stäubli: Trichinosis. München. J. F. Bergmann 1909.
6. Matthes: Lehrbuch der Pathologie von Aschoff.
7. Fibiger: Ueber eine durch Nematoden (Spiroptera sp. n.) hervorgerufene papillomatöse und carcinomatöse Geschwulstbildung im Magen der Ratte. Berliner Klinische Wochenschrift. Heft: 7. 1913.
8. Adamy: Sporadische Trichinoseerkrankungen des Menschen. Münchner Medizinische Wochenschrift. Heft: 37. 1928.

Lebenslauf.

Ich, Erich Weber, bin am 1. September 1900 als Sohn des Hamburger Notars Dr. David Friedrich Weber zu Hamburg geboren.

In Elmshorn bei Hamburg besuchte ich das Realgymnasium. 1913 nach dem Tode meines Vaters, siedelte meine Mutter nach Berlin über, und ich besuchte bis 1917 die Kirschner-Oberrealschule in Berlin-Moabit und meldete mich dann zum Heeresdienst.

Nachdem ich 1920 auf der Kirschner-Oberreal-Schule die Reifeprüfung bestanden hatte, studierte ich das I. Semester Medizin in Bonn. Anschließend wurde ich auf der Berliner Universität immatrikuliert, wo ich 1926 das Staatsexamen bestand.

Als Medizinalpraktikant war ich ein halbes Jahr auf der Inneren Station des Städtischen Krankenhauses Berlin-Pankow und etwa ein halbes Jahr in der Chirurgischen Abteilung des Elisabeth-Krankenhauses in Berlin, Lützowstraße beschäftigt.

Dann arbeitete ich etwa dreiviertel Jahr als Vollontär auf der Pathologischen Abteilung des Städtischen Krankenhauses Berlin-Reinickendorf und habe anschließend zeitweise als Volontär, aber meistens als Vertreter von Kollegen bis jetzt gearbeitet.